A photograph of a deer with small, developing antlers, standing in a grassy field. The deer is facing right. The background is a blurred natural setting with trees and foliage.

Implant aesthetic: replacement of teeth 1.2 and 2.2
Treatment planning by means of facial scanner

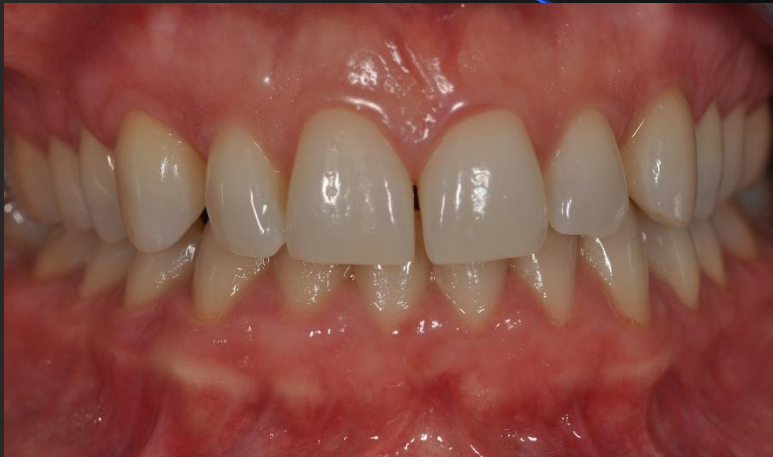Dott. Riccardo Tizzoni

Medico Chirurgo

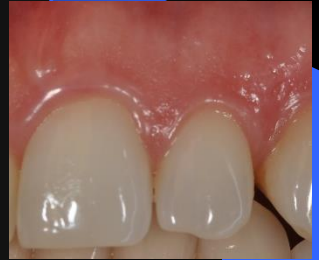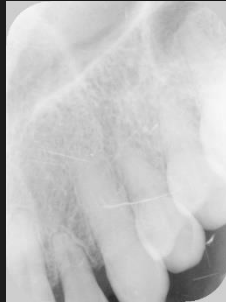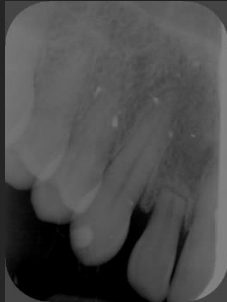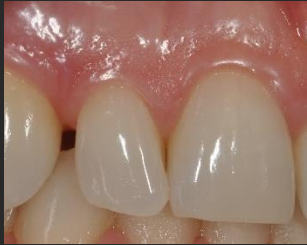e

Odontoiatra e Protesista dentale

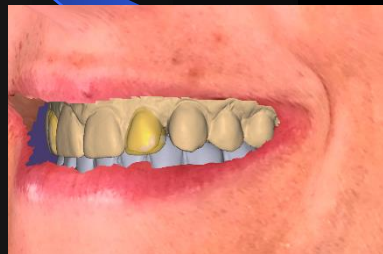
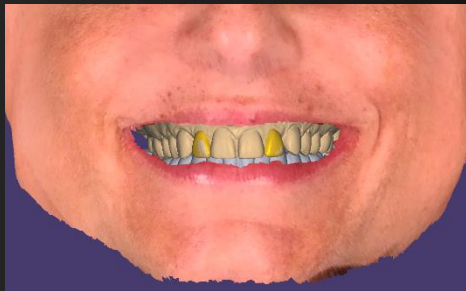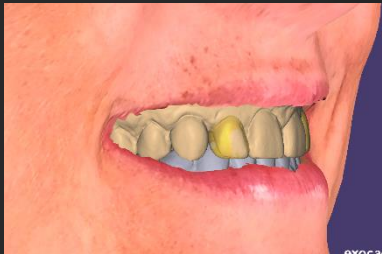Pre-op: gli elementi 1.2 e 2.2 necessitano di essere sostituiti con impianti endoossei



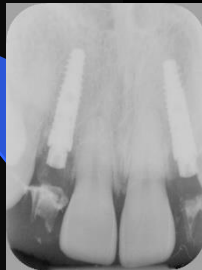
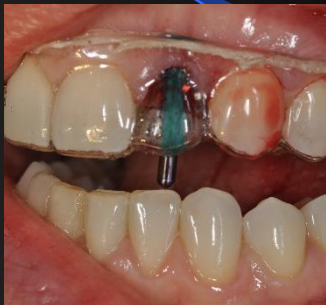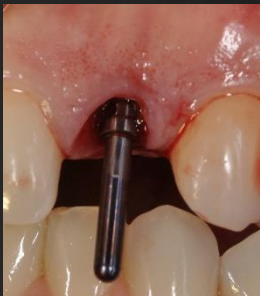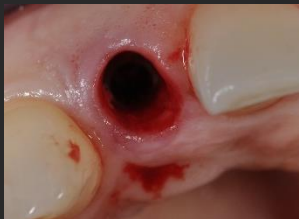Pre-op: gli elementi 1.2 e 2.2 necessitano di essere sostituiti con impianti endosseoi



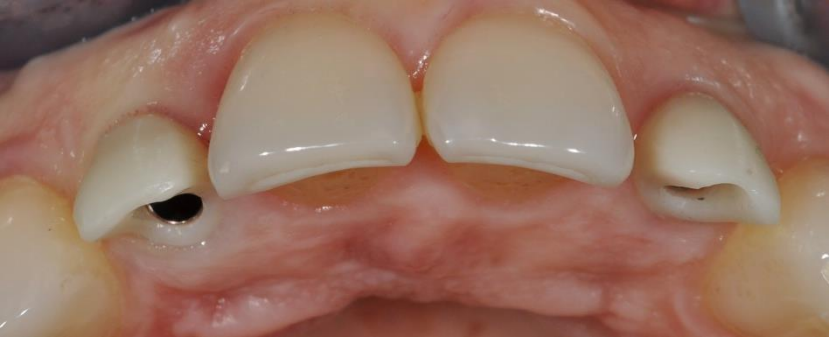Pre-op: progettazione mediante scanner facciale e software dedicato



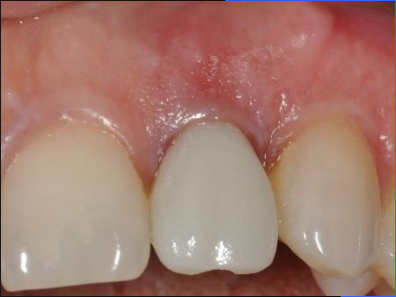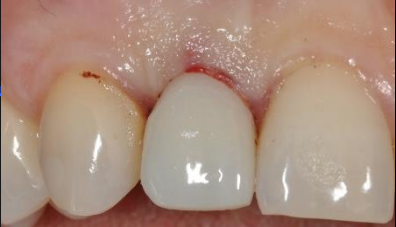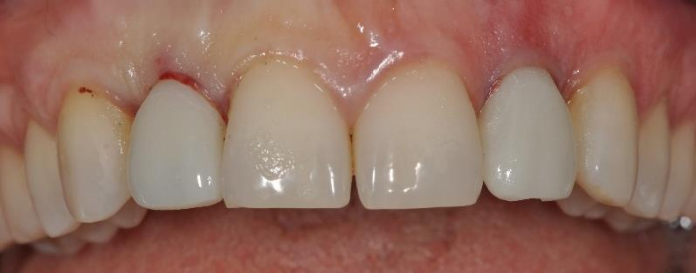Intra-op: posizionamento implantare in sede 1.2 e 2.2. Rx con i provvisori in posizione



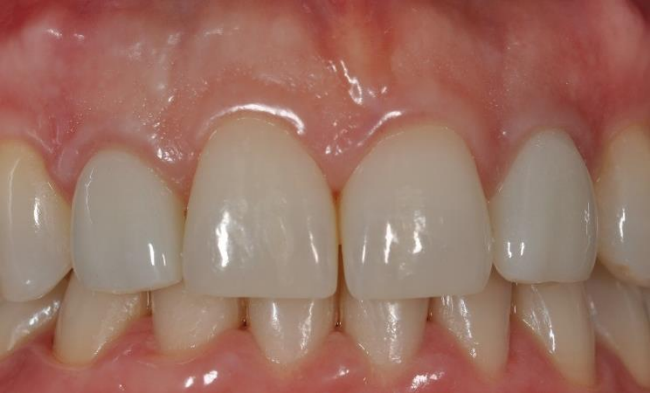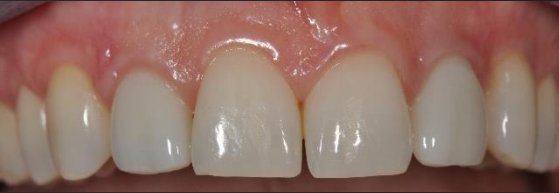Prova estetica dei manufatti protesici



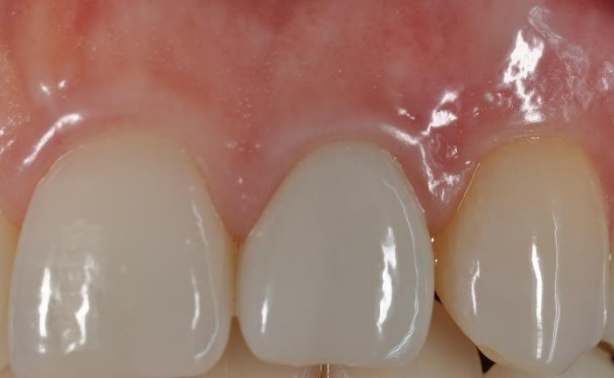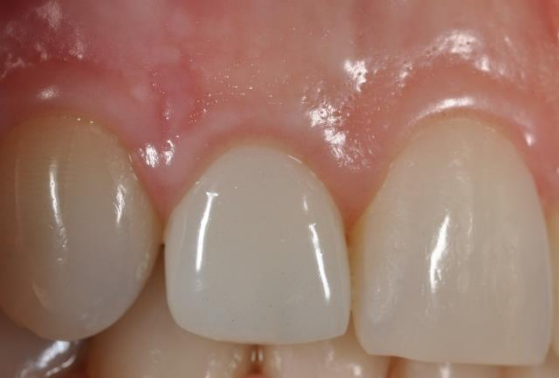2a prova estetica dei manufatti protesici



1 anno dopo l'inserimento implantare



1 anno dopo l'inserimento implantare



1 anno dopo l'inserimento implantare

